Aus der Universitäts-Frauenklinik Berlin
(Direktor: Geh. Rat Prof. Dr. W. Stoeckel).

Ein Beitrag zur pathologischen Anatomie der metastatischen Vulva-Karzinome

INAUGURAL-DISSERTATION

zur Erlangung des Medizinischen Doktorgrades an der Friedrich-Wilhelms-Universität zu Berlin

vorgelegt von

Erich Stumpf
aus Düsseldorf.

Tag der Promotion: 6. Februar 1940

Buchdruckerei und Verlag Rudolph Pfau, Berlin NW 7, Luisenstraße 21.

M 440

Gedruckt mit Genehmigung

der

Medizinischen Fakultät der Universität Berlin

Dekan: Prof. Dr. K r e u z

Referent: Geh. Rat Prof. Dr. S t o e c k e l

R. UNIV.
BIBLIOTHEEK
LEIDEN

Ein Beitrag zur pathologischen Anatomie der sekundären Vulvakarzinome.

Die Angaben, die sich in der Literatur über den Anteil der primären Karzinome der Vulva an der Gesamtzahl der Karzinome des weiblichen Genitales finden, liegen zwischen 1% und 5%. Während also die primären Vulvakarzinome nicht als besondere Seltenheit anzusehen sind, wird die Vulva von sekundären Karzinomen nur selten befallen. Der primäre Tumor befindet sich dann in einem der Nachbarorgane, also in den höheren Genitalabschnitten Vagina, Uterus oder Ovar, in der Urethra, Harnblase oder in den unteren Darmabschnitten. Das sekundäre Befallenwerden der äußeren Genitalien kann erfolgen:

1. durch ein kontinuierliches Einwachsen eines Tumors in die Vulva. Der Primärtumor muß sich dann in der unmittelbaren Nachbarschaft der Vulva befinden und durch weiters Wachstum auf das Gebiet der äußeren Genitalien übergreifen. Meist geschieht diese kontinuierliche Ausbreitung oberflächlich auf dem Schleimhautwege, z. B. bei tiefsitzenden Plattenepithelkarzinomen der Vagina.

2. Durch eine Metastasierung. Es werden lymphogene, haematogene und Implantationsmetastasen unterschieden. Zur Entstehung der lymphogenen und haematogenen Metastasen gibt K e h r e r folgende Erklärungen: Durch Geschwulstmassen des Primärtumors werden die abführenden regionären Lymphgefäße, Lymphdrüsen oder Venen verlegt, so daß bei der Umleitung der Lyph- bzw. Blutabfuhr auf Anastomosen und Kollateralen Karzinomteilchen in das Vulvagebiet gelangen können. Andererseits wäre es vorstellbar, daß rückläufige Blutwellen, wie sie durch die Bauchpresse und durch Hustenstöße entstehen, Venenmetastasen veranlassen. Ob eine Implantationsmetastasierung auf die Vulvaschleimhaut vorkommt, ist noch nicht entschieden. Mehrfach wurde gefordert, daß vor der Annahme einer Implantationsmetastase die Möglichkeit einer kontinuierlichen, haematogenen oder lymphogenen Entstehung ausgeschlossen werden müßte. Ein derartiger Nachweis könnte praktisch allerdings kaum jemals geführt werden. Auch die Frage der Im-

plantationsmetastasen im Schuchardschen Paravaginalschnitt nach vaginalen Karzinomoperationen ist noch nicht entschieden, weil auch diese Metastasen haematogen entstanden sein können. Karzinomteilchen, die vom Operationsgebiet her in die Blutbahn gelangten, könnten in den zahlreichen Gefäßunterbrechungen im Gebiet des Schuchardschnittes liegen bleiben und dort weiterwachsen.

Von Kehrer werden die bekannten Fälle von sekundären Vulvakarzinomen eingehend beschrieben. Zur Annahme eines metastatischen Karzinoms fordert er, daß die Schleimhaut und Muskulatur der Scheide eine größere Strecke zwischen dem Primärtumor und der Metastase frei von Karzinom sein muß. Die Metastase muß ferner histologisch den gleichen Aufbau wie der Primärtumor haben. Die Schleimhaut über einer Metastase ist vorgewölbt, zunächst intakt, später aber erodiert und ulzeriert.

Metastasen von Karzinomen des Korpus und seltener der Zervix des Uterus sind in einer ganzen Reihe von Fällen beobachtet worden. Sie zeigen histologisch den typischen Aufbau der Adenokarzinome des Uterus. Metastasen von Chorionepitheliomen in der Vulva wurden von Cohn, Hörmann und R. Meyer beschrieben. Häufiger wurden die sog. primären Chorionepitheliome, die auch als ektopische Chorionepitheliome bezeichnet werden, gefunden. Bei diesen Tumoren ließ sich ein Primärtumor im Uterus nicht nachweisen. Allgemein wird für diese Fälle angenommen, daß choriale Zellkomplexe, die in die Venen eingedrungen sind, verschleppt werden und erst an dem neuen Ansiedlungsort maligne degenerieren. Die Tumorknoten der Chorionepitheliome im Vulvagebiet sind makroskopisch durch die blauschwarze Farbe und durch die Neigung zur Blutung charakterisiert. Histologisch zeigen diese Tumoren den gleichen Aufbau wie die Chorionepitheliome des Uterus.

Während über derartige Metastasierungen von Uterustumoren in das Vulvagebiet eine Reihe von Veröffentlichungen zu verzeichnen ist, müssen die Metastasen von Primärkarzinomen der Ovarien oder anderer Organe als äußerste Seltenheit angesehen werden. Kehrer erwähnt eine von Straßmann beobachtete Karzinommetastase in einer Scheidennarbe nach vaginaler Exstirpation eines Ovarialkarzinoms. Multiple Metastasen am Scheideneingang konnte Kehrer fünf Monate nach der Exstirpation eines karzinomatösen Ovarialtumors beobachten. Makroskopisch stellten die Metastasen

weiche oberflächlich ulzerierte Knoten dar, mikroskopisch zeigten sie die gleiche Struktur wie der Primärtumor.

Gräfenberg und Kehrer beobachteten Metastasen von Hypenephromen in der Vulva. Gragert und R. Meyer solche im untersten Teil der Vagina. Diese Tumoren zeigten den typischen histologischen Aufbau aus strangförmig angeordneten großen glykogenhaltigen Zellen. Switalski beschrieb eine Metastase im Vestibulum von einem primären Adenokarzinom der Harnblase.

Ueber die Metastasierung eines Karzinoms des Magen-Darmkanals in das Gebiet der äußeren Genitalien findet sich in der Literatur nur ein einziger Fall: Rupprecht fand bei der Exstirpation eines Rektumkarzinoms an der hinteren Kommissur der Vulva eine breit aufsitzende, höckrige, nicht ulzerierte Geschwulst von der Göße und Farbe einer Himbeere, die bei der Operation mit entfernt wurde. Dieser Tumor zeigte das gleiche histologische Bild wie die Geschwulst des Mastdarms, nämlich das eines Zylinderzellkarzinoms. Nach drei Jahren trat ein Rezidiv im Gebiet der Lymphknoten der linken Leistengegend auf. Im Folgenden soll ein zweiter derartiger Fall eines metastatischen Vulvakarzinoms, der an der Universitäts-Frauenklinik Berlin zur Beobachtung kam, beschrieben werden:

Auszug aus der Krankengeschichte: 56jährige Patientin, die die Klinik wegen einer schmerzhaften Geschwulst am äußeren Genitale aufsucht. Die Geschwulst soll in den letzten Wochen stark gewachsen sein. Vor 1½ Jahren soll bei der Pat. ärztlicherseits schon eine Darmgeschwulst festgestellt worden sein, deren Behandlung sie aber abgelehnt hatte. Die letzte Periode war im 48. Lebensjahr.

Genitalbefund: Im Vestibulum, rechts vom Introitus, wölben sich zerklüftete Tumormassen vor, die sich bis in den untersten rechten Teil der Scheide erstrecken. Der Tumor ist teilweise in den äußeren Gebieten von Schleimhaut überzogen. Die übrigen Genitalorgane zeigen keinen pathologischen Befund, die inguinalen Lymphdrüsen sind nicht vergrößert. Auf Grund des klinischen Befundes wurde ein Vulvakarzinom angenommen, der Tumor extipiert und eine anschließende Radiumbestrahlung mit 20 mg RE für 22 Std. durchgeführt.

Das Operationspräparat (T 13005) stellt ein etwa walnußgroßes Gewebsstück dar. Auf der einen Seite desselben befindet sich ein

kraterförmiges Ulcus, das von einem mit Schleimhaut überzogenen Wall umgeben ist. Mehrere Stücke des Tumors wurden nach Fixierung und Paraffineinbettung geschnitten, und die Schnitte mit Hämalaun-Eosin, Mucikamin und nach v. Gieson gefärbt.

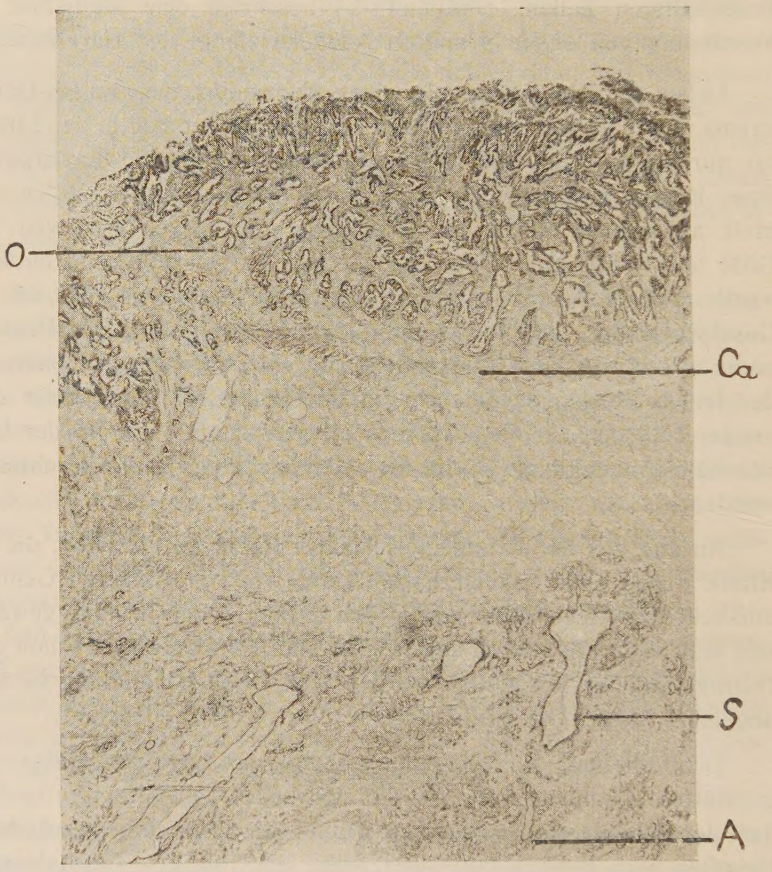

Abbildung 1. Vergr. 1 : 12.
A = Ausführungsgang der Schleimdrüsen.
Ca = Karzinom.
O = ulzerierte Oberfläche des Tumors.
S = Schleimdrüsen.

Mikroskopischer Befund: Ein großer Teil des exzedierten Gewebsstückes wird von einem verhältnismäßig scharf umschriebenen Karzinomknoten gebildet. Das nicht von dem Tumor befallene Gewebe stellt ein lockeres, von Bündeln glatter Muskelfasern durchzogenes Bindegewebe dar, in dem reichlich Schleimdrüsen mit mittleren und größeren Ausführungsgängen eingelagert liegen, die sich aber nirgends in unmittelbaren Zusammenhang mit dem Tumor befinden (Abb. 1). Daß es sich bei diesem Tumor um eine Metastase und nicht um ein primäres Karzinom handelt, geht daraus hervor, daß der Tumor ziemlich scharf gegen das ihn umgebende Bindegewebe der Vulva abgegrenzt ist. Das Gewebe wurde von dem Tumor auseinandergedrängt, so daß die Bindegewebs- und Muskelfasern eine typische konzentrische Schichtung an der Peripherie des Tumors erkennen lassen. Der Tumor selbst stellt eine adenomatöse Wucherung dar. Die Drüsenschläuche geben ein äußerst unregelmäßiges Bild, sind stark verästelt und stellenweise zystisch erweitert. Der Inhalt der Drüsen wird von einer deutlich mit Karmin

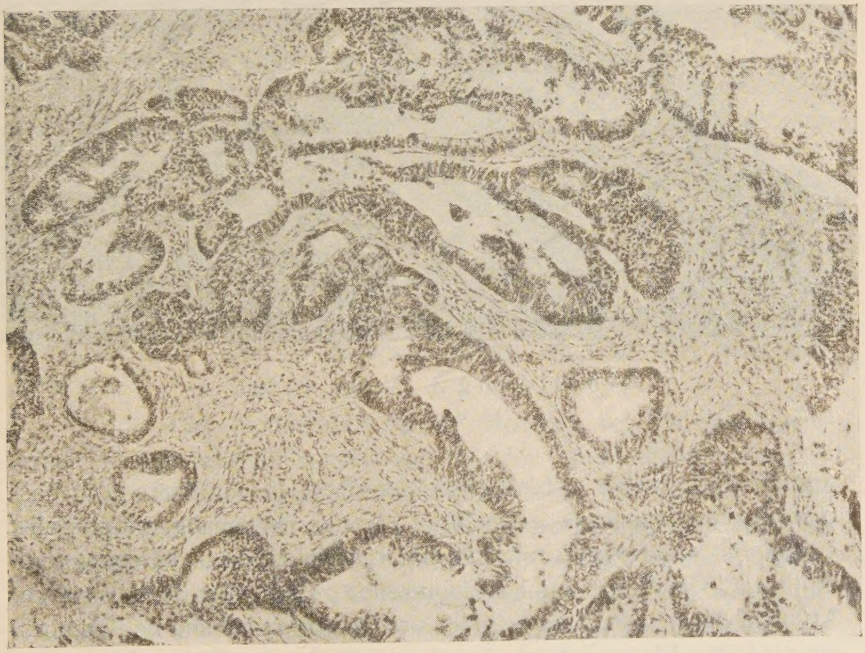

Abbildung 2. Vergr. 1 : 90.

rot färbbaren also schleimigen Substanz gebildet, die meist mit Zelldetritus und Entzündungszellen durchmischt ist (Abb. 2). Das Epithel der Drüsen stellt ein sehr unregelmäßiges Zylinderepithel dar, stellenweise ist noch eine deutlichere Differenzierung zum Schleimepithel erkennbar. (Positive Muzinreaktion.) Die Epithelschicht ist nur stellenweise einschichtig, oft mehrzellig und mehrschichtig (Abb. 3). In der äußersten Peripherie des Tumors geht die Drüsen-

Abbildung 3. Vergr. 1 : 300.

wucherung in dünne solide Zellstränge über, die infiltrierend in das Gewebe der Umgebung einwachsen. In der Umgebung dieser Zellstränge ist das Gewebe reichlich mit Lymphozyten und Leukozyten infiltriert. Die Kerne der Karzinomzellen zeigen überall sehr starke Atypien. An der Oberfläche findet sich in der Umgebung des Tumors ein niedriges Plattenepithel, das aber dort, wo der Tumor bis an die Oberfläche vorgedrungen ist, völlig zerstört ist (Abb. 4).

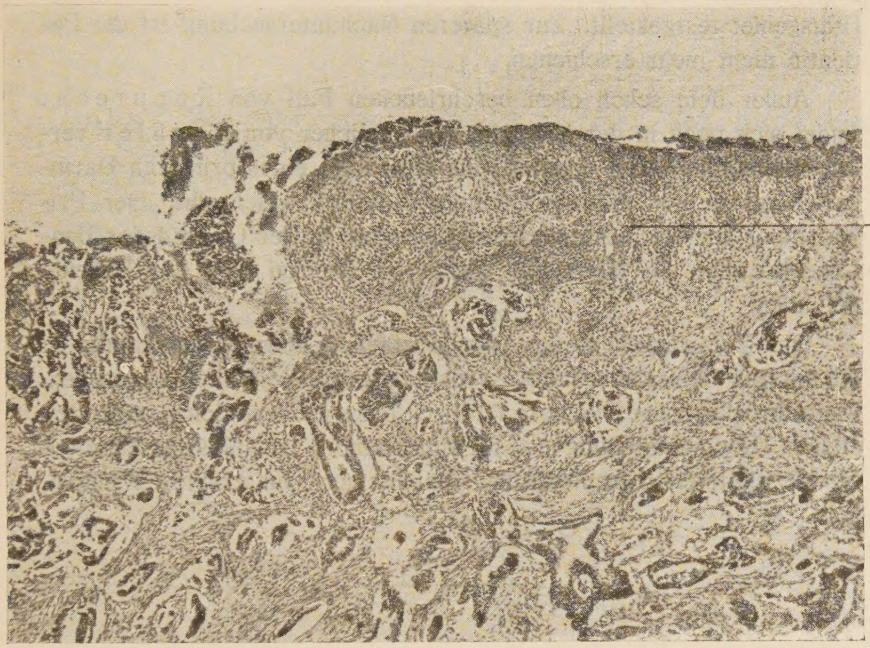

Abbildung 4. Vergr. 1 : 60.
Pl = Plattenepithel.

Aus dieser Beschreibung geht hervor, daß es sich um ein metastatisches adenomatöses Karzinom der Vulva handelt. Bei der Frage nach dem Sitz des Primärtumors läßt sich bei dem typischen histologischen Aufbau der Metastase mit größer Sicherheit annehmen, daß derselbe dem Magen-Darmkanal angehört. Ob die Metastasierung auf dem Blut- oder Lymphwege erfolgt ist, läßt sich nicht entscheiden.

Da die Pat. angab, daß vor 18 Monaten bei ihr eine Darmgeschwulst festgestellt worden war, wurden Erkundigungen über die damaligen Befunde eingeholt. Es ergab sich, daß damals bereits sowohl röntgenologisch als auch rektoskopisch ein apfelgroßer ringförmig das Darmlumen einengender Tumor im Bereich des Sigmoids festgestellt worden war. Die vorgeschlagene Operation wurde damals von der Pat. abgelehnt. Diese Anamnese ist also eine Bestätigung fürd ie Richtigkeit der histologischen Diagnose des Vulvakarzinoms. Eine nochmals der Pat. vorgeschlagene Operation (An-

legung eines Anus praeter) wurde wieder abgelehnt. Bei einer Röntgenaufnahme der Lungen wurde eine Karzinommetastase im rechten Hilusgebiet festgestellt. Zur späteren Nachuntersuchung ist die Patientin nicht mehr erschienen.

Außer dem schon oben beschriebenen Fall von Rupprecht findet sich noch in der Literatur ein ähnlicher von Roeßler veröffentlichter Fall, der ebenfalls die Metastase eines primären Darmkarzinoms in den unteren Genitalabschnitten beschreibt. Der Primärtumor war ein adenomatöses Karzinom in der Gegend der Ileo-Coecalklappe; die Metastase wurde im unteren Teil der Scheide gefunden.

Die Metastasierung der Karzinome des Magen-Darmkanals in die unteren Genitalabschnitte ist also als große Seltenheit anzusehen. Die mikroskopische Diagnose läßt sich ohne größere Schwierigkeiten stellen. Die Feststellung eines Primärtumors ist selbstverständlich für die späteren therapeutischen Maßnahmen von größter Wichtigkeit.

Herrn Geh.-Rat Prof. Dr. Stoeckel möchte ich an dieser Stelle für Ueberlassung des Materials, Herrn Oberarzt Dr. Kraatz für die wertvollen Hinweise für die Abfassung der Arbeit und Herrn Dr. Treite für die Mithilfe bei der Auswertung des mikroskopischen Materials besonders danken.

Schrifttum.

Cohn: Med. Ver. Greifswald. 21. 7. 1911. Ref. Dtsch. med. Wochenschr. 1912, Nr. 3, S. 143.
Gräfenberg: Virch. Arch. 194, 17 (1908).
Gragert: Arch. Gyn. 132, 348 (1927).
Hörmann: Mschr. Geburtsh. 29, 2 (1909).
Kehrer: in Stoeckel, Hand. Gyn. 5. Bd. II.
Meyer, R.: in Stoeckel: Handb. Gyn. 6. Bd. I.
Rupprecht: Z. Geburtsh. 72, 664 (1912).
Switalski: Monatsschr. Geburtsh. 7, 639 (1898).

Lebenslauf.

Am 1. April 1910 wurde ich, Erich Stumpf, als Sohn des Kaufmanns Karl Stumpf und seiner Ehefrau Frieda, geb. Busch, in Düsseldorf geboren. Ich habe von 1924—1927 eine Privatschule und von 1927—1930 das Kaiser-Friedrich-Real-Gymnasium in Berlin besucht und bestand dort 1930 die Reifeprüfung.

Von 1930—1937 studierte ich Medizin an der Universität Berlin, wo ich 1934 die ärztliche Vorprüfung bestand. Am 15. Januar 1937 erhielt ich nach bestandenem Staatsexamen die Zulassung zum praktischen Jahr. Als Medizinal-Praktikant arbeitete ich vier Monate auf der inneren Abteilung der II. med. Klinik von Prof. von Bergmann und acht Monate auf der chirurgischen Abteilung des Britzer Krankenhauses bei Prof. Felix.

Am 16. Januar 1938 erhielt ich meine Bestallung als Arzt. Seit dem 1. Februar 1938 arbeite ich an der urologischen Abteilung der Charité, Berlin, bei Prof. Ringleb.